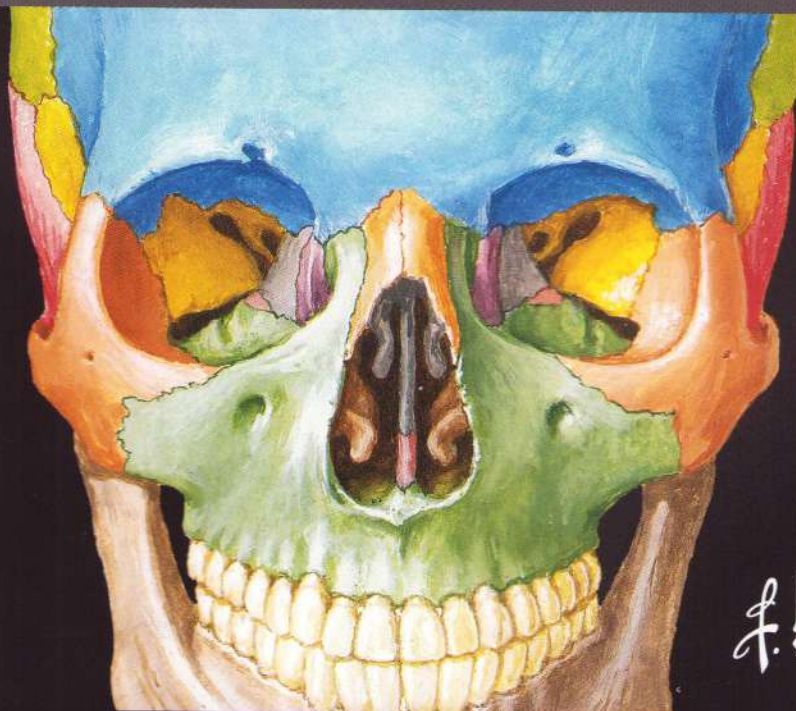


FRANK H. NETTER, MD

NETTER ATLAS *de* ANATOMIE A OMULUI

Abordare clasică pe regiuni



Editori:

Dr. Gheorghe P. Cuculici

Dr. Anca. W. Gheorghiu-Grigorescu

SECȚIUNEA 1 INTRODUCERE • Planșele 1–21**Anatomie generală • Planșele 1–3**

- | | |
|---|--|
| 1 | Planuri anatomice și terminologie pentru raporturi anatomice |
| 2 | Anatomie topografică: regiuni (vedere anterioară la femeie) |
| 3 | Anatomie topografică: regiuni (vedere posterioară la bărbat) |

Anatomia sistemelor de organe • Planșele 4–21

- | | |
|----|--|
| 4 | Organizarea generală a sistemului nervos |
| 5 | Dermatoamele membrelor superioare și inferioare |
| 6 | Sistemul nervos simpatic: schemă |
| 7 | Sistemul nervos parasimpatic: schemă |
| 8 | Sistemul osos |
| 9 | Tipuri de articulații sinoviale |
| 10 | Sistemul muscular |
| 11 | Nervi motori – inervație segmentară |
| 12 | Tegumentul – secțiune transversală |
| 13 | Sistemul cardiovascular |
| 14 | Arterele sistemice și zonele de palpate a pulsului |
| 15 | Venele sistemice ale sistemului cardiovascular |
| 16 | Vasele limfatice și organelle limfoide |
| 17 | Sistemul respirator |
| 18 | Sistemul digestiv |
| 19 | Sistemul urinar |
| 20 | Sistemul reproducător |
| 21 | Sistemul endocrin |

Planșe bonus în format electronic • Planșele BP 1–BP 13

- | | |
|-------|---|
| BP 1 | Aparatul pilosebaceou |
| BP 2 | Cavitățile corpului |
| BP 3 | Neuronii și sinapsele neuronale |
| BP 4 | Nervul periferic tipic – elemente caracteristice |
| BP 5 | Zonele de iradiere a durerii viscerale |
| BP 6 | Sistemul nervos simpatic: topografie generală |
| BP 7 | Sistemul nervos parasimpatic: topografie generală |
| BP 8 | Sinapsele colinergice și adrenergice: schemă |
| BP 9 | Arhitectura osului |
| BP 10 | Structura mușchiului |
| BP 11 | Articulațiile: țesuturile conjunctive și cartilajul articular |
| BP 12 | Sistemul cardiovascular: compoziția sângelui |
| BP 13 | Peretele arterial |

SECȚIUNEA 2 CAPUL ȘI GÂTUL • Planșele 22–177**Anatomie topografică • Planșele 22–24**

- 22 Capul și gâtul: anatomie topografică
- 23 Inervația cutanată a capului și gâtului
- 24 Arterele și venele superficiale ale feței și scalpului

Oasele și articulațiile • Planșele 25–47

- 25 Craniul: vedere anterioară
- 26 Craniul: radiografii
- 27 Craniul: vedere laterală
- 28 Craniul: radiografie în incidență laterală
- 29 Craniul: secțiune medio-sagitală
- 30 Bolta craniului (calvaria)
- 31 Oasele bazei craniului: vedere inferioară
- 32 Oasele bazei craniului: vedere superioară
- 33 Orificiile și canalele bazei craniului: vedere inferioară
- 34 Orificiile și canalele bazei craniului: vedere superioară
- 35 Craniul la nou-născut
- 36 Scheletul osos al capului și gâtului
- 37 Scheletul osos al nasului și sinusurile paranazale
- 38 Craniul: vedere posterioară și laterală
- 39 Mandibula
- 40 Dinții
- 41 Structura dintelui
- 42 Articulația temporomandibulară
- 43 Vertebrele cervicale: atlas și axis
- 44 Vertebrele cervicale
- 45 Segmentul cervical al coloanei vertebrale
- 46 Ligamentele craniocervicale externe
- 47 Ligamentele craniocervicale interne

Gâtul • Planșele 48–58

- 48 Mușchii mimicii: vedere laterală
- 49 Mușchii gâtului: vedere anterioară
- 50 Venele superficiale ale gâtului
- 51 Straturile fasciale ale gâtului
- 52 Fasciile cervicale
- 53 Mușchii infrahioidieni și suprahioidieni
- 54 Mușchii gâtului: vedere laterală
- 55 Mușchii anteriori și laterali ai gâtului
- 56 Inervația gâtului
- 57 Inervația gâtului și plexul cervical
- 58 Arterele carotide

59	Scheletul osos al nasului
60	Mușchii, nervii și arterele feței
61	Peretele lateral al cavității nazale
62	Peretele lateral al cavității nazale (continuare)
63	Peretele medial al cavității nazale (septul nazal)
64	Inervația cavității nazale
65	Vascularizația cavității nazale
66	Inervația cavității nazale: septul nazal ridicat
67	Sinusurile paranazale: secțiuni parasagitale
68	Sinusurile paranazale: modificări în raport cu vârsta
69	Sinusurile paranazale: secțiune coronală și transversală
70	Glandele salivare
71	Ramurile nervului facial și glanda parotidă
72	Mușchii implicați în masticație: mușchiul maseter și mușchiul temporal
73	Mușchii implicați în masticație: mușchii pterigoidieni
74	Artera maxilară
75	Fosa temporală și fosa infratemporală
76	Artera temporală superficială și artera maxilară
77	Nervul mandibular (NC V3)
78	Fosa infratemporală
79	Nervul oftalmic și nervul maxilar
80	Inervația autonomă a cavității nazale
81	Inervația și vascularizația arterială a regiunii profunde a feței
82	Vasele și nervii bazei craniului: distribuție

Regiunea orală • Planșele 83–90

83	Inspekția cavității orale
84	Inervația aferentă a cavității orale și a limbii
85	Peretele superior al cavității bucale
86	Limba și glandele salivare: secțiuni
87	Mușchii suprahioidieni
88	Limba
89	Fața dorsală a limbii
90	Orofaringele

Faringele • Planșele 91–102

91	Faringele – vedere posterioară: inervația și vascularizația
92	Mușchii faringelui: vedere posterioară (parțial deschis)
93	Faringele: vedere posterioară (deschis)
94	Joncțiunea faringo-esofagiană
95	Faringele: secțiune mediană
96	Mușchii faringelui: secțiune mediană (sagitală)
97	Mușchii faringelui: vedere laterală

98	Inervația regiunilor orală și faringiană
99	Vascularizația arterială a capului și gâtului
100	Vascularizația venoasă a capului și gâtului
101	Nodulii limfatici ai capului și gâtului
102	Nodulii limfatici ai faringelui și limbii

Laringele și glandele endocrine • Planșele 103–109

103	Glanda tiroidă: vedere anterioară
104	Glanda tiroidă: vedere posterioară
105	Glanda tiroidă și glandele paratiroide
106	Cartilajele laringelui
107	Mușchii intrinseci ai laringelui
108	Inervația laringelui și secțiune frontală prin laringe
109	Acțiunea mușchilor intrinseci ai laringelui

Orbita și conținutul • Planșele 110–120

110	Pleoapele
111	Aparatul lacrimal
112	Mușchii extrinseci ai globului ocular
113	Nervii orbitei
114	Orbita – vedere superioară și vedere anterioară
115	Arterele și venele orbitei și pleoapelor
116	Globul ocular: secțiune transversală
117	Camerele anterioară și posterioară ale globului ocular
118	Cristalinul și structurile de susținere
119	Arterele și venele intrinseci ale globului ocular
120	Vascularizația globului ocular

Urechea • Planșele 121–126

121	Urechea și calea recepției sunetelor
122	Urechea externă și cavitatea timpanică
123	Cavitatea timpanică
124	Labirintul osos și labirintul membranos
125	Labirintul osos și labirintul membranos: schema și secțiune
126	Orientarea labirintului în cutia craniană

Creierul și meningele • Planșele 127–142

127	Meningele și venele diploice
128	Arterele meningeale
129	Meningele și venele cerebrale superficiale
130	Sinusurile venoase ale durei mater: secțiune sagitală
131	Sinusurile venoase ale durei mater: baza craniului
132	Emisferele cerebrale: vedere laterală
133	Emisferele cerebrale: vedere medială
134	Emisferele cerebrale: vedere inferioară
135	Ventriculii cerebrali

136	Circulația lichidului cefalorahidian
137	Nucleii (ganglionii) bazali
138	Talamusul
139	Hipocampul și fornixul
140	Trunchiul cerebral
141	Ventriculii cerebrali și cerebelul
142	Cerebelul

Nervii cranieni și cervicali • Planșele 143–162

143	Nucleii nervilor cranieni în trunchiul cerebral: schemă (vedere posterioară)
144	Nucleii nervilor cranieni în trunchiul cerebral: schemă (vedere medială)
145	Nervii cranieni (distribuție motorie și senzitivă): schemă
146	Nervul olfactiv (NC I) și calea olfactivă: schemă
147	Nervul optic (NC II) și calea vizuală: schemă
148	Nervul oculomotor (NC III), nervul trohlear (NC IV) și nervul abducens (NC VI): schemă
149	Nervul trigemen (NC V): schemă
150	Nervul facial (NC VII): schemă
151	Nervul vestibulocohlear (NC VIII): schemă
152	Nervul glosofaringian (NC IX): schemă
153	Nervul vag (NC X): schemă
154	Nervul accesoriu (NC XI): schemă
155	Nervul hipoglos (NC XII): schemă
156	Plexul cervical: schemă
157	Inervația autonomă la nivelul gâtului
158	Inervația autonomă la nivelul capului
159	Ganglionul ciliar: schemă
160	Ganglionii pterigopalatin și submandibular: schemă
161	Ganglionul otic: schemă
162	Căile gustative: schemă

Vascularizația cerebrală • Planșele 163–175

163	Distribuția arterială către encefal și meninge
164	Artera carotidă internă în porțiunea pietroasă a osului temporal
165	Distribuția arterială către encefal: schemă
166	Arterele encefalului: vedere inferioară
167	Poligonul arterial cerebral (al lui Willis)
168	Arterele encefalului: vedere frontală și secțiune
169	Arterele encefalului: vedere lateral și medială
170	Arterele encefalului: ramurile arterelor vertebrale și bazilare
171	Venele fosei craniene posterioare
172	Venele profunde ale encefalului
173	Venele subependimare ale encefalului
174	Hipotalamusul și hipofiza
175	Vascularizația hipotalamusului și hipofizei

176	Capul: imagistică prin rezonanță magnetică (arteriografie și venografie)
177	Imagini IRM ale capului

Structuri cu semnificație clinică importantă • Tabele 2.1–2.4

Nervii cranieni • Tabele 2.5–2.8

Ramurile plexului cervical • Tabel 2.9

Mușchii • Tabele 2.10–2.14

Planșe bonus în format electronic • Planșele BP 14–BP 32

BP 14	Sistemul somatosenzorial: trunchiul și membrele
BP 15	Sistemul piramidal
BP 16	Craniul – reconstrucție 3D CT
BP 17	Modificări degenerative ale vertebrelor cervicale
BP 18	Joncțiunea atlanto-occipitală
BP 19	Mușchii mimicii: vedere anterioară
BP 20	Musculatura feței
BP 21	Arterele cavității nazale: septul nazal osos ridicat
BP 22	Nasul și sinusul maxilar: secțiune transversală
BP 23	Sinusurile paranasale
BP 24	Artera subclavie
BP 25	Deschiderea mandibulei
BP 26	Inervația aferentă a cavității orale și faringelui
BP 27	Fasciile orbitei și globului ocular
BP 28	Cavitatea timpanică: vedere medială și laterală
BP 29	Anatomia urechii la copil
BP 30	Tuba auditivă (faringotimpanică, a lui Eustachio)
BP 31	Capul – imagistică prin rezonanță magnetică (MRV și MRA)
BP 32	Imagini IRM ale encefalului – secțiune axială și coronală

**SECȚIUNEA 3 REGIUNEA POSTERIOARĂ
A TRUNCHIULUI • Planșele 178–201**

Anatomie topografică • Planșa 178

178	Regiunea posterioară a trunchiului: anatomie topografică
-----	--

Coloana vertebrală • Planșele 179–185

179	Coloana vertebrală
180	Vertebrele toracice
181	Vertebrele lombare
182	Vertebrele: radiografie și imagine IRM
183	Osul sacru și coccisul
184	Ligamentele coloanei vertebrale: regiunea lombosacrală
185	Articulațiile vertebrale: regiunea lombară

186	Măduva spinării și nervii spinali
187	Topografia radiculo-vertebrală (relația dintre rădăcinile nervilor spinali și vertebre)
188	Dermatoamele
189	Meningele spinale și rădăcinile nervoase
190	Nervul spinal, rădăcini și ramuri
191	Arterele măduvei spinării: schemă
192	Arterele măduvei spinării: distribuție intrinsecă
193	Venele măduvei spinării și ale coloanei vertebrale
194	Venele coloanei vertebrale: venele vertebrale

Musculatura și inervația • Planșele 195–199

195	Mușchii regiunii posterioare a trunchiului: straturile superficiale
196	Mușchii regiunii posterioare a trunchiului: straturile intermediare
197	Mușchii regiunii posterioare a trunchiului: straturile profunde
198	Inervația regiunii posterioare a trunchiului
199	Trigonul suboccipital

Anatomie secțională • Planșele 200–201

200	Regiunea lombară a trunchiului: secțiune transversală
201	Nerv spinal toracic tipic

Structuri cu semnificație clinică importantă • Tabel 3.1

Mușchii • Tabele 3.2–3.4

Planșe bonus în format electronic • Planșele BP 33–BP 40

BP 33	Ligamentele coloanei vertebrale
BP 34	Coloana cervicală: radiografii
BP 35	Coloana cervicală: imagine IRM și radiografie
BP 36	Coloana toracolombară: radiografie în incidență laterală
BP 37	Vertebrele lombare: radiografii
BP 38	Coloana lombară: imagini IRM
BP 39	Venele vertebrale: comunicări venoase
BP 40	Secțiuni transversale ale măduvei spinării: tracturi nervoase

SECȚIUNEA 4 TORACELE • Planșele 202–266

Anatomie topografică • Planșa 202

202	Toracele: anatomie topografică
-----	--------------------------------

203	Cutia toracică
204	Coastele și articulațiile costale

Glanda mamară • Planșele 205–208

205	Glanda mamară
206	Arterele glandei mamare
207	Vasele limfatice și nodulii limfatici ai glandei mamare
208	Drenajul limfatic al sânului

Peretele toracic și diafragul • Planșele 209–216

209	Peretele toracic anterior: disecție superficială
210	Peretele toracic anterior: disecție profundă
211	Peretele toracic anterior: vedere internă
212	Nervii și arterele intercostale
213	Venele peretelui toracic
214	Nervul frenic și relația cu pericardul
215	Diafragul: suprafața toracică
216	Diafragul: suprafața abdominală

Plămânii, traheea și bronhiile • Planșele 217–230

217	Topografia pulmonară: vedere anterioară
218	Topografia pulmonară: vedere posterioară
219	Plămânii in situ: vedere anterioară
220	Vasele mari ale mediastinului
221	Plămânii: vedere medială
222	Arterele și venele bronșice
223	Segmentele bronhopulmonare: vedere anterioară și posterioară
224	Segmentele bronhopulmonare: vedere medială și laterală
225	Traheea și bronhiile mari
226	Bronhiile și căile aerifere intrapulmonare
227	Circulația sanguină intrapulmonară: schemă
228	Vasele limfatice toracice și nodulii limfatici ai plămânilor și mediastinului
229	Inervația autonomă în cutia toracică
230	Inervația arborelui traheobronșic: schemă

Cordul • Planșele 231–250

231	Cordul in situ
232	Cordul: vedere anterioară
233	Cordul și ariile precordiale de auscultație
234	Cordul: radiografii și angiogramă CT
235	Cordul: baza și fața diafragmatică
236	Sacul pericardic și cavitatea pericardică
237	Mediastinul: secțiune transversală
238	Toracele: secțiune coronală prin cord și aorta ascendentă
239	Arterele coronare și venele cardiace

240	Arterele coronare: imagini de arteriografie
241	Atriul drept și ventriculul drept
242	Atriul stâng și ventriculul stâng
243	Valvele și scheletul fibros al cordului
244	Valvele și scheletul fibros al cordului (continuare)
245	Atriile, ventriculele și septul interventricular
246	Valvele cardiace
247	Circulația fetală și postnatală
248	Sistemul de conducere al cordului
249	Inervația toracelui
250	Inervația cordului: schemă

Mediastinul • Planșele 251–261

251	Mediastinul: vedere laterală dreaptă
252	Mediastinul: vedere laterală stângă
253	Nervul frenic
254	Esofagul in situ
255	Esofagul: topografie și stricturi
256	Musculatura esofagului
257	Joncțiunea esofago-gastrică
258	Arterele esofagului
259	Venele esofagului
260	Vasele limfatice și nodulii limfatici ai esofagului
261	Inervația esofagului

Anatomie secțională • Planșele 262–266

262	Tomografiile toracice: imagini CT axiale
263	Toracele: secțiune transversală la nivelul vertebrei T3
264	Toracele: secțiune transversală la nivelul discului intervertebral T3/T4
265	Toracele: secțiune transversală la nivelul discului intervertebral T4/T5
266	Toracele: secțiune transversală la nivelul vertebrei T7

Structuri cu semnificație clinică importantă • Tabele 4.1–4.3

Mușchii • Tabel 4.4

Planșe bonus în format electronic • Planșele BP 41–BP 52

BP 41	Coastele cervicale și anomaliile asociate
BP 42	Insertiile mușchilor la nivelul coastelor
BP 43	Mușchii implicați în respirație
BP 44	Căile aerifere intrapulmonare: schemă
BP 45	Anatomia ventilației și respirației
BP 46	Arterele coronare: vedere antero-laterală dreaptă și arteriogramă
BP 47	Arterele coronare și venele cardiace: variații
BP 48	Inervația intrinsecă și variații ale inervației esofagului
BP 49	Arterele esofagului: variații

- BP 50 Toracele: secțiune coronală
BP 51 Toracele: imagini CT coronale
BP 52 Inervația vaselor de sânge: schemă

SECȚIUNEA 5 ABDOMENUL • Planșele 267–351

Anatomie topografică • Planșa 267

- 267 Abdomenul: anatomie topografică

Peretele abdominal • Planșele 268–287

- 268 Scheletul osos al abdomenului
269 Regiunile și planurile abdomenului
270 Peretele abdominal anterior: disecția straturilor superficiale
271 Peretele abdominal anterior: disecția straturilor intermediare
272 Peretele abdominal anterior: disecția straturilor profunde
273 Teaca mușchilor dreپți abdominali: secțiuni transversale
274 Peretele abdominal anterior: vedere internă
275 Peretele abdominal postero-lateral
276 Arterele peretelui abdominal anterior
277 Venele peretelui abdominal anterior
278 Inervația peretelui abdominal anterior
279 Nervii intercostali
280 Regiunea inghinală: disecții
281 Canalul inghinal și cordonul (funiculul) spermatic
282 Teaca femurală și canalul inghinal
283 Peretele abdominal posterior: vedere internă
284 Arterele peretelui abdominal posterior
285 Venele peretelui abdominal posterior
286 Vasele limfatice și nodulii limfatici ai peretelui abdominal posterior
287 Inervația peretelui abdominal posterior

Cavitatea peritoneală • Planșele 288–293

- 288 Omentul mare și viscerele abdominale
289 Mezenterul și mușchiul suspensor al duodenului
290 Mezocolonul și rădăcina mezenterului
291 Bursa omentală: stomacul ridicat
292 Bursa omentală: secțiune transversală
293 Peritoneul peretelui abdominal posterior

Stomacul și intestinul • Planșele 294–301

- 294 Stomacul in situ
295 Mucoasa stomacului
296 Duodenul in situ
297 Mucoasa și musculatura intestinului subțire
298 Regiunea ileocecală

- 299 Cecul și orificiul ileal
300 Apendicele vermiform
301 Mucoasa și musculatura intestinului gros

Ficatul, vezica biliară, pancreasul și splina • Planșele 302–307

- 302 Conformația exterioară a ficatului și loja hepatică
303 Ficatul in situ: sistemul vascular și canalicular intrahepatic
304 Structura ficatului: schemă
305 Vezica biliară, căile biliare extrahepatice și canalul pancreatic
306 Pancreasul in situ
307 Splina

Vascularizația viscerelor abdominale • Planșele 308–318

- 308 Arterele stomacului, ficatului și splinei
309 Trunchiul celiac și ramurile lui
310 Arterele ficatului, pancreasului, duodenului și splinei
311 Arteriografie de trunchi celiac și angiografie CT
312 Arterele duodenului și capului pancreasului
313 Arterele intestinului subțire
314 Arterele intestinului gros
315 Venele stomacului, duodenului, pancreasului și splinei
316 Venele intestinului subțire
317 Venele intestinului gros
318 Tributarele venei porte hepatice și anastomozele portocave

Inervația viscerelor abdominale și plexurile nervoase • Planșele 319–329

- 319 Inervația autonomă și ganglionii abdominali
320 Inervația stomacului și duodenului
321 Inervația stomacului și duodenului (continuare)
322 Inervația intestinului subțire
323 Inervația intestinului gros
324 Inervația intestinului subțire și a intestinului gros: schemă
325 Inervația esofagului, stomacului și duodenului: schemă
326 Căi reflexe autonome: schemă
327 Plexurile autonome intrinseci ale intestinului
328 Inervația ficatului: schemă
329 Inervația pancreasului: schemă

Rinichii și glandele suprarenale • Planșele 330–343

- 330 Rinichii in situ: vedere anterioară
331 Rinichii in situ: vedere posterioară
332 Glandele suprarenale
333 Structura macroscopică a rinichiului
334 Arterele intrarenale și segmentele renale
335 Ureterele în abdomen și pelvis
336 Arterele ureterelor și ale vezicii urinare
337 Fascia renală

338	Vasele limfatice și nodulii limfatici ai rinichilor și vezicii urinare
339	Inervația rinichilor, ureterelor și vezicii urinare
340	Inervația rinichilor și părții abdominale a ureterelor: schemă
341	Inervația glandelor suprarenale: disecție și schemă
342	Arterele și venele glandelor suprarenale in situ
343	Peretele abdominal și viscerale abdomenului: secțiune paramediană

Drenajul limfatic • Planșele 344

344	Drenajul limfatic al abdomenului și pelvisului: schemă
-----	--

Imagistică regională • Planșele 345–346

345	Tomografii abdominale: imagini CT axiale
346	Tomografii abdominale: imagini CT axiale (continuare)

Anatomie secțională • Planșele 347–351

347	Secțiune transversală a abdomenului la nivelul vertebrei T10, joncțiunea esofago-gastrică
348	Secțiune transversală a abdomenului la nivelul vertebrei T12, inferior de procesul xifoid
349	Secțiune transversală a abdomenului la nivelul discului intervertebral T12/L1
350	Secțiune transversală a abdomenului la nivelul discului intervertebral L1/L2
351	Secțiune transversală a abdomenului la nivelul discului intervertebral L3/L4

Structuri cu semnificație clinică importantă • Tabele 5.1–5.3

Mușchii • Tabel 5.4

Planșe bonus în format electronic • Planșele BP 53–BP 83

BP 53	Regiunea inghinală și regiunea femurală
BP 54	Hernia inghinală indirectă
BP 55	Variații ale poziției și formei stomacului în raport cu habitusul corporal
BP 56	Peretele duodenal - straturi
BP 57	Imagine de CT și colangiopancreatografie prin RM (MRCP): apendicele, vezica biliară și ductele biliare; ramurile arterei hepatice
BP 58	Topografia ficatului
BP 59	Variații ale formei ficatului
BP 60	Colonul sigmoid: variații ale poziției
BP 61	Variații ale aportului arterial al cecului și ale inserției peritoneale posterioare a cecului
BP 62	Variații ale canalului pancreatic
BP 63	Variații ale canalelor cistic, hepatic și pancreatic
BP 64	Variații ale arterelor cistice
BP 65	Variații ale arterelor hepatice
BP 66	Variații și anomalii ale venei porte hepatice

- BP 67 Variații ale trunchiului celiac
- BP 68 Variații ale arterelor colice
- BP 69 Variații ale arterelor colice (continuare)
- BP 70 Variații ale arterei și venei renale
- BP 71 Histologia corpusculului renal (Malpighi)
- BP 72 Nefronul și tubul colector: schemă
- BP 73 Vasele sanguine în parenchimul renal: schemă
- BP 74 Vasele limfatice și nodulii limfatici ai stomacului
- BP 75 Vasele limfatice și nodulii limfatici ai pancreasului
- BP 76 Vasele limfatice și nodulii limfatici ai intestinului subțire
- BP 77 Vasele limfatice și nodulii limfatici ai intestinului gros
- BP 78 Vasele limfatice și nodulii limfatici ai ficatului
- BP 79 Secțiune transversală schematică a abdomenului la nivelul vertebrei T12
- BP 80 Secțiune transversală schematică a abdomenului la nivelul vertebrei L5, lângă planul transtubercular
- BP 81 Secțiune transversală schematică a abdomenului la nivelul vertebrei S1, spina iliacă antero-superioară
- BP 82 Abdomenul superior – imagine CT axială
- BP 83 Variații arteriale și aportul arterial colateral al ficatului și vezicii biliare

SECȚIUNEA 6 PELVISUL • Planșele 352–421

Anatomie topografică • Planșa 352

- 352 Pelvisul: anatomie topografică

Pelvisul osos • Planșele 353–357

- 353 Scheletul osos al pelvisului
- 354 Radiografii ale pelvisului la femeie și la bărbat
- 355 Diferențe ale pelvisului osos în funcție de sex: măsurători
- 356 Ligamentele pelvisului osos
- 357 Ligamentele osului coxal

Diafragma pelviană și visceralele pelvisului • Planșele 358–368

- 358 Diafragma pelviană la femeie
- 359 Diafragma pelviană la femeie: vedere medială și superioară
- 360 Diafragma pelviană la femeie: vedere inferioară
- 361 Diafragma pelviană la bărbat: vedere superioară
- 362 Diafragma pelviană la bărbat: vedere inferioară
- 363 Conținutul pelvisului la femeie
- 364 Visceralele pelviene și perineul la femeie
- 365 Organele genitale interne la femeie
- 366 Fascia endopelviană
- 367 Conținutul pelvisului la bărbat
- 368 Visceralele pelviene și perineul la bărbat

- 369 Vezica urinară: poziție și mijloace de susținere
- 370 Sfincterele uretrale la femeie
- 371 Vezica urinară la femeie și la bărbat

Organele genitale interne la femeie • Planșele 372–376

- 372 Uterul, vaginul și structurile de susținere
- 373 Uterul: ligamentele fasciale
- 374 Uterul și structurile anexe
- 375 Viscerele pelviene la femeie
- 376 Ligamentele pelviene

Perineul și organele genitale externe la femeie • Planșele 377–380

- 377 Perineul și organele genitale externe la femeie
- 378 Perineul la femeie (disecția straturilor superficiale)
- 379 Perineul la femeie (disecția straturilor profunde)
- 380 Spațiile perineale la femeie

Perineul și organele genitale externe la bărbat • Planșele 381–388

- 381 Perineul și organele genitale externe la bărbat (disecția straturilor superficiale)
- 382 Perineul și organele genitale externe la bărbat (disecția straturilor profunde)
- 383 Penisul
- 384 Spațiile perineale la bărbat
- 385 Prostata și veziculele seminale
- 386 Uretra
- 387 Coborârea testiculului în scrot (descensus testis)
- 388 Scrotul și conținutul

Structurile omoloage ale organelor genitale la femeie și bărbat • Planșele 389–390

- 389 Structurile omoloage ale organelor genitale externe
- 390 Structurile omoloage ale organelor genitale interne

Organele genitale interne la bărbat • Planșele 391–392

- 391 Testiculul
- 392 Testiculul, epididimul și canalul (ductul) deferent

Rectul și canalul anal • Planșele 393–399

- 393 Rectul in situ: la femeie și la bărbat
- 394 Fosele ischiorectale (ischioanale)
- 395 Rectul și canalul anal
- 396 Musculatura anorectală
- 397 Mușchiul sfincter anal extern: vedere perineală
- 398 Spațiile extraperitoneale perineal și pelvian: reale și potențiale
- 399 Imagini IRM pelviene sagitale T2-ponderate

- 400 Arterele rectului și canalului anal: vedere posterioară la bărbat
- 401 Venele rectului și canalului anal: vedere anterioară la femeie
- 402 Arterele și venele viscerelor pelviene: vedere anterioară la femeie
- 403 Arterele și venele testiculului: vedere anterioară
- 404 Arterele pelvisului: la femeie
- 405 Arterele și venele pelvisului: la bărbat
- 406 Arterele și venele perineului și uterului
- 407 Arterele și venele perineului: la bărbat
- 408 Vasele limfatice și nodulii limfatici ai pelvisului și organelor genitale la femeie
- 409 Vasele limfatice și nodulii limfatici ai perineului la femeie
- 410 Vasele limfatice și nodulii limfatici ai pelvisului și organelor genitale la bărbat

Inervația perineului și a viscerelor pelviene • Planșele 411–419

- 411 Inervația organelor genitale externe la bărbat
- 412 Inervația viscerelor pelviene la bărbat
- 413 Inervația perineului la bărbat
- 414 Inervația viscerelor pelviene la femeie
- 415 Inervația perineului și organelor genitale externe la femeie
- 416 Căi neurale în parturiție (naștere)
- 417 Inervația organelor reproducătoare la femeie: schemă
- 418 Inervația organelor reproducătoare la bărbat: schemă
- 419 Inervația vezicii urinare și a ureterului inferior: schemă

Anatomie secțională • Planșele 420–421

- 420 Pelvisul la bărbat: secțiune transversal la nivelul joncțiunii vezică urinară – prostată
- 421 Pelvisul la femeie: secțiune transversală la nivelul vaginului și uretrei

Structuri cu semnificație clinică importantă • Tabele 6.1–6.3

Mușchii • Tabel 6.4

Planșe bonus în format electronic • Planșele BP 84–BP 95

- BP 84 Fasciile pelvisului și perineului la bărbat și la femeie
- BP 85 Cistouretrograma la bărbat și la femeie
- BP 86 Uretra la femeie
- BP 87 Genetica reproducerii
- BP 88 Ciclul menstrual
- BP 89 Dezvoltarea uterului
- BP 90 Ovarul, ovocitele și foliculii ovarieni
- BP 91 Himenul - variații
- BP 92 Secțiune transversală a pelvisului prin prostată
- BP 93 Arterele și venele pelvisului la bărbat (prostata inclusă)

SECȚIUNEA 7 MEMBRUL SUPERIOR • Planșele 422–490**Anatomie topografică • Planșele 422–426**

- 422 Membrul superior: anatomie topografică
- 423 Inervația cutanată a membrului superior
- 424 Venele superficiale ale umărului și brațului
- 425 Venele superficiale ale antebrățului și mâinii
- 426 Vasele limfatice și nodulii limfatici ai membrului superior

Umărul și axila • Planșele 427–439

- 427 Humerusul și acapula
- 428 Zonele de inserție musculară la nivelul humerusului, scapulei și claviculei
- 429 Clavicula și articulația sternoclaviculară
- 430 Umărul: radiografie în incidență antero-posterioară
- 431 Articulațiile umărului
- 432 Mușchii umărului
- 433 Axila (disecție): vedere posterioară
- 434 Mușchii centurii rotatorii a umărului
- 435 Fasciile pectorală, clavipectorală și axilară
- 436 Disecția centurii scapulo-humerale
- 437 Artera axilară și anastomozele periscapulare
- 438 Axila (disecție): vedere anterioară
- 439 Plexul brahial: schemă

Brațul • Planșele 440–445

- 440 Mușchii brațului: compartimentul anterior
- 441 Mușchii brațului: compartimentul posterior
- 442 Artera brahială in situ
- 443 Arterele membrului superior
- 444 Venele membrului superior
- 445 Brațul: secțiuni transversale succesive

Cotul și antebrățul • Planșele 446–461

- 446 Oasele articulației cotului
- 447 Articulația cotului: radiografii
- 448 Ligamentele articulației cotului
- 449 Oasele antebrățului
- 450 Mușchii antebrățului: pronatori și supinatori
- 451 Mușchii antebrățului: extensorii articulației carpalului și degetelor
- 452 Mușchii antebrățului: flexorii articulației carpalului
- 453 Mușchii antebrățului: flexorii degetelor

- 454 Mușchii antebrăului (stratul superficial): compartimentul posterior
- 455 Mușchii antebrăului (stratul profund): compartimentul posterior
- 456 Mușchii antebrăului (stratul superficial): compartimentul anterior
- 457 Mușchii antebrăului (stratul intermediar): compartimentul anterior
- 458 Mușchii antebrăului (stratul profund): compartimentul anterior
- 459 Inserțiile mușchilor antebrăului: vedere anterioară
- 460 Inserțiile mușchilor antebrăului: vedere posterioară
- 461 Antebrațul: secțiuni transversale succesive

Regiunea carpiană și mâna • Planșele 462–481

- 462 Oasele carpului
- 463 Biomecanica articulațiilor carpului
- 464 Ligamentele articulațiilor carpului: vedere anterioară
- 465 Ligamentele articulațiilor carpului: vedere posterioară
- 466 Oasele carpului și ale mâinii
- 467 Regiunea carpiană și mâna: radiografii
- 468 Ligamentele metacarpofalangiene și interfalangiene
- 469 Regiunea carpiană și mâna: disecția planului palmar superficial
- 470 Regiunea carpiană și mâna: disecția planului palmar profund
- 471 Mușchii lumbricali, spațiile mediopalmar și tenar și tecile tendinoase
- 472 Tendoanele flexorilor, arterele și nervii regiunii carpiene
- 473 Spațiile și tecile tendinoase la nivelul mâinii
- 474 Tendoanele flexorilor și extensorilor degetelor
- 475 Mușchii intrinseci ai mâinii
- 476 Arterele mâinii: vedere palmară
- 477 Regiunea carpiană și mâna: disecția straturilor radiale superficiale
- 478 Regiunea carpiană și mâna: disecția straturilor dorsale superficiale
- 479 Regiunea carpiană și mâna: disecția straturilor dorsale profunde
- 480 Tendoanele extensorilor la nivelul regiunii carpiene
- 481 Degetele

Inervația și vascularizația • Planșele 482–489

- 482 Inervația cutanată a regiunii carpiene și mâinii
- 483 Arterele și nervii membrului superior: vedere anterioară
- 484 Inervația membrului superior
- 485 Nervul musculocutan
- 486 Nervul median
- 487 Nervul ulnar
- 488 Nervul radial la nivelul brațului și nervii regiunii posterioare a umărului
- 489 Nervul radial la nivelul antebrăului și al mâinii

490 Umărul: imagini IRM și CT

Structuri cu semnificație clinică importantă • Tabele 7.1–7.2**Nervii plexului brahial • Tabele 7.3–7.4****Mușchii • Tabele 7.5–7.8****Planșe bonus în format electronic • Planșele BP 96–BP 102**

BP 96	Arterele brațului și antebrățului proximal
BP 97	Arterele antebrățului și mâinii
BP 98	Ligamentele articulațiilor carpului: vedere posterioară și anterioară
BP 99	Zonele flexoare și extensoare la nivelul mâinii
BP 100	Secțiuni transversale prin oasele metacarpiene și carpiene distale
BP 101	Secțiune transversală la nivelul mâinii: vedere axială
BP 102	Secțiune transversală la nivelul mâinii: vedere axială (continuare)

SECȚIUNEA 8 MEMBRUL INFERIOR • Planșele 491–556**Anatomie topografică • Planșele 491–494**

491	Membrul inferior: anatomie topografică
492	Venele superficiale ale membrului inferior: vedere anterioară
493	Venele superficiale ale membrului inferior: vedere posterioară
494	Vasele limfatice și nodulii limfatici ai membrului inferior

Șoldul, regiunea fesieră și coapsa • Planșele 495–515

495	Osul coxal
496	Articulația coxo-femurală (a șoldului)
497	Articulația coxo-femurală: radiografie în incidență antero-posterioară
498	Insertii osoase ale mușchilor șoldului și coapsei: vedere anterioară
499	Insertii osoase ale mușchilor șoldului și coapsei: vedere posterioară
500	Femurul
501	Mușchii șoldului și coapsei: vedere laterală
502	Mușchii coapsei: compartimentul anterior
503	Mușchii coapsei: compartimentul medial
504	Mușchii șoldului și coapsei: vedere posterioară
505	Mușchii psoas și iliac
506	Plexul lombosacral
507	Plexul lombar

- 508 Plexurile sacral și coccigian
509 Arterele coapsei: vedere anterioară
510 Arterele coapsei: vedere anterioară, disecția straturilor profunde
511 Arterele coapsei: vedere posterioară
512 Nervii șoldului și ai regiunii fesiere
513 Bursele șoldului: vedere posterioară și antero-laterală
514 Arterele capului și colului femural
515 Coapsa: secțiuni transversale succesive

Genunchiul • Planșele 516–523

- 516 Genunchiul: vedere medial și laterală
517 Genunchiul: vedere anterioară
518 Genunchiul: secțiuni (vedere interioară)
519 Genunchiul: ligamentele încrucișate și colaterale
520 Genunchiul: radiografie în incidență antero-posterioară și vedere posterioară
521 Genunchiul: vedere posterioară și sagitală
522 Arterele membrului inferior
523 Venele membrului inferior

Gamba • Planșele 524–534

- 524 Tibia și fibula: vedere anterioară și posterioară
525 Tibia și fibula: secțiune transversală
526 Inserțiile mușchilor gambei
527 Mușchii gambei (straturile superficiale): vedere posterioară
528 Mușchii gambei (straturile intermediare): vedere posterioară
529 Mușchii gambei (straturile profunde): vedere posterioară
530 Mușchii gambei: vedere laterală
531 Mușchii gambei (straturile superficiale): vedere anterioară
532 Mușchii gambei (straturile profunde): vedere anterioară (continuare)
533 Drenajul venos al gambei
534 Gamba: secțiuni transversale și compartimentele fasciale

Glezna și piciorul • Planșele 535–549

- 535 Oasele piciorului: vedere superioară și inferioară
536 Oasele piciorului: vedere laterală
537 Calcaneul
538 Ligamentele gleznei și piciorului
539 Ligamentele piciorului: vedere plantară
540 Tecile tendinoase ale gleznei
541 Mușchii feței dorsale a piciorului: disecția straturilor superficiale
542 Mușchii feței dorsale a piciorului: disecția straturilor profunde
543 Fața plantară a piciorului: disecția straturilor superficiale
544 Mușchii feței plantare a piciorului: primul strat
545 Mușchii feței plantare a piciorului: stratul al doilea
546 Mușchii feței plantare a piciorului: stratul al treilea

Inervația • Planșele 550–554

550	Nervul femural și nervul cutanat femural lateral
551	Nervul obturator
552	Nervul ischiadic și nervul cutanat femural posterior
553	Nervul tibial
554	Nervul peronier (fibular) comun

Imagistică regională • Planșele 555–556

555	Șoldul: imagini IRM și 3D CT
556	Glezna: radiografii

Structuri cu semnificație clinică importantă • Tabele 8.1–8.2**Nervii plexului lombosacral • Tabele 8.3–8.4****Mușchii • Tabele 8.5–8.8****Planșe bonus în format electronic • Planșele BP 103–BP 112**

BP 103	Arterele genunchiului și piciorului
BP 104	Șoldul, anatomie secțională: vedere axială
BP 105	Arterele coapsei și genunchiului
BP 106	Gamba: secțiuni transversale succesive
BP 107	Osteologia genunchiului
BP 108	Genunchiul: radiografie în incidență lateral
BP 109	Piciorul: inervația și vascularizația arterială
BP 110	Glezna și piciorul: anatomie secțională
BP 111	Piciorul: anatomie secțională
BP 112	Anatomia unghiei degetului piciorului

Referințe**Index****Disponibil online** (vezi coperta interioară a cărții)

Planșe bonus
Ghiduri de studiu
Auto-evaluare

